

GUÍA DE EXAMEN FÍSICO DE VALORACION DE ENFERMERIA No.10:

TORAX

OBJETIVO: El examen físico de tórax se realiza con el fin de obtener información sobre el funcionamiento pulmonar, a través de técnicas de inspección, palpación y auscultación.

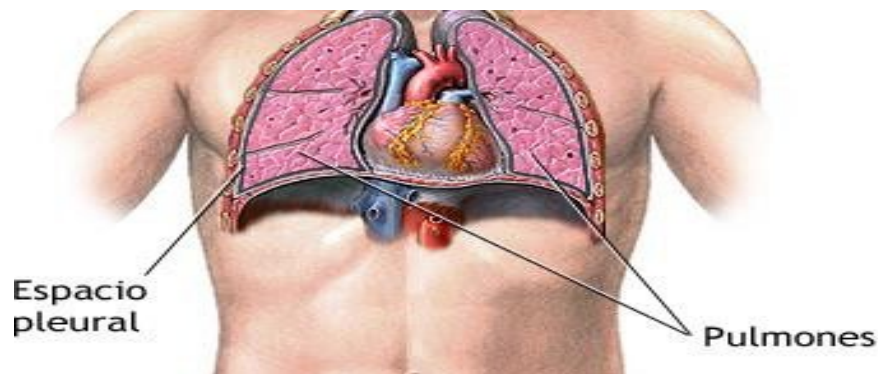
DEFINICIÓN: El tórax o cavidad torácica es una caja compuesta por huesos, cartílagos y músculos que se mueve para permitir la expansión pulmonar. Su parte anterior consta de esternón y cartílagos costales. Los laterales están formados por 12 pares de costillas y la parte posterior son 12 vertebras dorsales o lumbares.

Los principales músculos respiratorios son el diafragma y los intercostales. El músculo esternocleidomastoideo y trapecios también constituyen a los movimientos respiratorios.

INSUMOS REQUERIDOS

Bandeja con:

1. Fonendoscopio
2. Reloj
3. Hoja de registro de enfermería





EXAMEN FISICO DE PULMONES

Precauciones

- El examinado debe estar con el tórax descubierto, y preferentemente de pies.
- Tener buena iluminación.
- La valoración debe estar simétrica, comparativa, y de arriba hacia abajo.
- Para la expansión de tórax y su auscultación, se le pide al examinado que tome aire por la nariz y lo expulse suavemente por la boca o que respire más profundo.
- Al realizar la percusión el examinado debe estar con la cabeza y los hombros erectos, si es posible.
- El examinador se debe cerciorar del buen funcionamiento del fonendoscopio.
- El examinador debe calentar con su mano la campana del fonendoscopio, antes de usarlo en el examinado.
- No realizar la auscultación al principio, es importante seguir una secuencia adecuada, comenzando con la inspección, palpación, y posteriormente la auscultación.
- La sala debe ser silenciosa, ya que los ruidos sutiles y de tono bajo, son difíciles de escuchar.
- Disminuir la ansiedad de la persona.
- El examinador debe colocarse a la derecha de la persona al menos al principio.

TECNICAS

INSPECCIÓN: Muévase alrededor del sujeto para inspeccionar las diferentes regiones y líneas de demarcación visibles, en los tres planos (posterior, anterior y lateral).

En la inspección es indispensable valorar:



Estado de nutrición general y desarrollo musculo esquelético del examinado, que varía según el tipo de actividad que realiza y la calidad y cantidad de ingesta.

1. Estado de la piel. Se debe valorar:

-**Contextura:** Normalmente es lisa, no muy seca, ni grasosa.

-**Distribución del vello:** el varón adulto suele tener una cantidad variable del vello.

-**Color:** varía según la raza. Se pueden encontrar zonas de híper o hipo pigmentación, cianosis en boca; lechos ungueales, pueden indicar enfermedad pulmonar.

-**Integridad:** se deben buscar lesiones, cicatrices, nevus aracnoides, que pueden reflejar estado patológico, cirrosis.

2. Forma de Tórax: En el adulto normal es elíptica y en el lactante es cilíndrica. Puede haber alteraciones; las más frecuentes son:

Tórax de pichón: o quilla de paloma. El esternón sobresale.

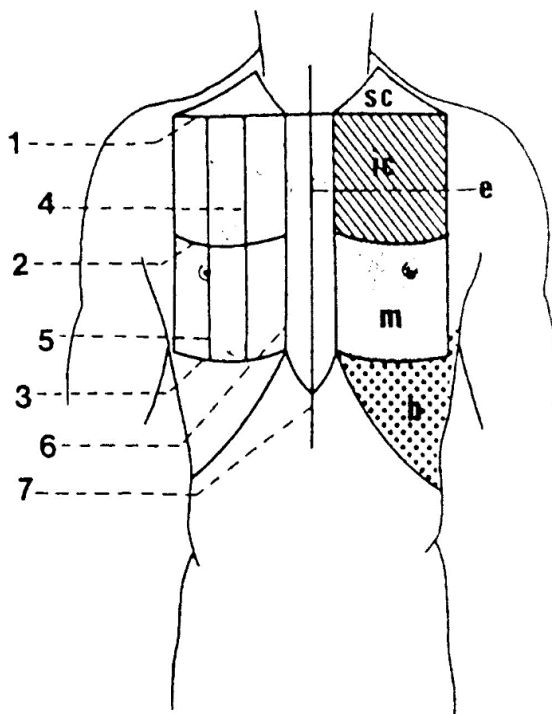
Pecho excavado o pectus excavatum (tórax en embudo). El esternón está hundido.

3. Simetría: observar escapulas, clavículas, hemitórax y hombros; determinar si están situados simétricamente

4. Diámetros. Existen dos: antero posterior y transversal o lateral; el diámetro antero posterior es la línea imaginaria que se une el cuerpo del esternón con el raquis dorsal; el diámetro transversal o lateral es la línea imaginaria que va desde la región axilar derecha a la axilar izquierda, a nivel del cuerpo del esternón. Normalmente el diámetro antero posterior es menor que el transversal o lateral. Hay cambios como los descritos en personas enfisematosos, donde el diámetro antero posterior aumenta y aparece igual o mayor que el diámetro transversal

Regiones torácicas. Cara anterior:

- Supraclavicular (corresponde al vértice pulmonar)
- Infraclavicular (donde se proyecta la mayor parte del lóbulo superior del pulmón correspondiente)
- Mamaria (entre las líneas de la 3ª y 6ª costal a derecha se proyecta el lóbulo medio y parte del pulmón inferior; derecha o izquierda, parte inferior del lóbulo superior y algo del inferior).
- Hipocondrio (entre la línea de la 6ª costal y el reborde costal donde se proyectan los fondos de los sacos pleurales)



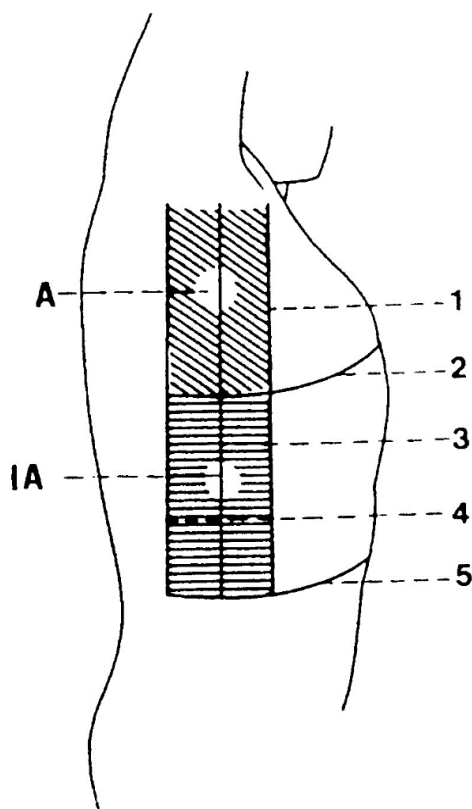
- 1.- Línea Clavicular
- 2.- Tercera costal
- 3.- Sexta Costal
- 4.- Paraesternal
- 5.- Medio clavicular
- 6.- Eternal
- 7.- Medio Eternal

Regiones

- SC = Supraclavicular
 IC = Infraclavicular
 e = Eternal
 m = Mamaria
 h = Hipocondrio

Cara lateral:

- Axilar (por encima de la línea de la 6ª costal a derecha se proyectan parte de los tres lóbulos y a izquierda, parte de los dos lóbulos izquierdos)
- Infraxilar (por debajo de la línea 6ª costal, proyecta los fondos de los sacospleurales y parte del lóbulo anterior)



1.- Axilar anterior

2.- Sexta Costilla

3.- Axilar Media

4.- Axilar Posterior

5.- Prolongación de la línea esternal

Regiones

A = Región axilar

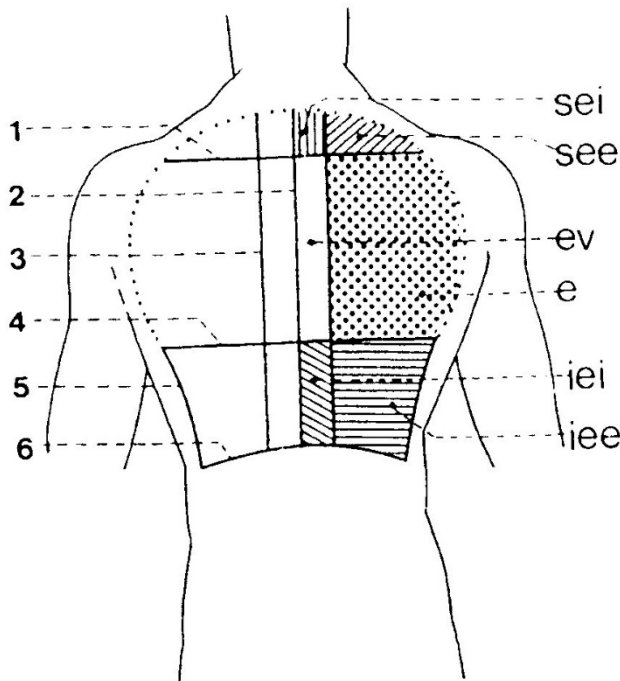
IA = Infraxilar

Fuente: Surós A. (2001). Semiología médica y técnica exploratoria. Elsevier España,

Cara posterior:

- Supraescapular (corresponde a la proyección del lóbulo superior del pulmón por detrás)
- Escapular (se proyecta la parte baja del lóbulo superior y alta del inferior)

- Infraescapular (corresponde a la porción baja del lóbulo inferior y también del fondo del saco pleural)



- 1.- Escápula espinal
- 2.- Vertebral
- 3.- Escapular
- 4.- Infraescapular
- 5.- Axilar Posterior
- 6.- 12ª dorsal


Regiones

- Sei = Supreescapular interna**
See = Supraescapular externa
ev = Escapulo vertebral
iei = Infraescapular interna
iee = Infraescapular externa

Fuente: Surós A. (2001). Semiología médica y técnica exploratoria. Elsevier España,

La caja torácica es de forma regular, sin abovedamiento, ni retracciones, con las costillas y espacios intercostales orientados ligeramente hacia abajo en el plano posterolateral y sin movimientos de succión de la pared durante la inspiración (tiraje) en los espacios intercostales, regiones subcostales, supra esternales, supra o supraclavicular.

La inspección en el examen particular del sistema respiratorio incluye, además, la inspección de la tráquea y la evaluación de los movimientos respiratorios. Cuando esté inspeccionando el plano anterior, observe la posición de la tráquea, en el hueco supra esternal, sobre la horquilla, que debe estar en la línea media, sin desviación lateral hacia la derecha o la izquierda.

| | | |
|---|--|----------------|
|  UNISANGIL | FUNDACION UNIVERSITARIA DE SAN GIL – UNISANGIL FACULTAD DE CIENCIAS DE LA EDUCACIÓN Y LA SALUD PROGRAMA DE ENFERMERÍA | Página 7 de 30 |
| | GUIAS VALORACIÓN DEL ESTADO DE SALUD | Versión 01 |

Al continuar con la inspección de pulmones, el siguiente paso es valorar:

5. Ángulos costales: Normalmente, las costillas están situadas con un ángulo de 45°, con respecto al raquis. En el tórax anterior, el ángulo costal (teniendo como referencia el proceso xifoideo) suele ser menor de 90°, en personas normales; si hay enfisema están en plano casi horizontal.

6. La retracción o abombamiento de los espacios intercostales. Normalmente, no hay retracción ni abombamiento; puede haber retracción cuando la persona inspira y se observa hundimiento de los espacios intercostales; en este caso existe una presión negativa indicadora de obstrucción en la entrada libre de aire en vías respiratorias; se presenta en personas asmáticas y enfisematosas. El abombamiento sucede por aumento de presión y los espacios intercostales aparecen abombados, en personas con derrame pleural y neumotórax.


7. Respiración: Determine la frecuencia respiratoria. Debe ser de 12 a 20 respiraciones por minuto; la relación respiraciones/ latidos cardiacos es aproximadamente de 1:4.

Observe patrón (ritmo) de la respiración y la forma en que se mueve el tórax. La expansión del tórax debe ser simétrica bilateralmente. Lo normal es que el paciente respire con facilidad, regularidad y sin dificultad aparente.

-Tipo: puede ser torácica o diafragmática. En hombres tiende a ser predominantementediafragmática, mientras que en mujeres es torácica o costal.

- El tipo respiratorio normal en la mujer es costal superior.
- En el adolescente, en que las costillas son flexibles, es costal.
- En los niños y los adultos es diafragmático o abdominal

Con cada respiración, ambos hemitórax deben tener movimientos simétricos y sincrónicos, hacia arriba y hacia abajo. En cada inspiración efectiva debe ocurrir un movimiento del diafragma hacia abajo y un movimiento del tórax y el abdomen, hacia fuera

| | | |
|--|--|----------------|
|  | FUNDACION UNIVERSITARIA DE SAN GIL – UNISANGIL FACULTAD DE CIENCIAS DE LA EDUCACIÓN Y LA SALUD PROGRAMA DE ENFERMERÍA | Página 8 de 30 |
| | GUIAS VALORACIÓN DEL ESTADO DE SALUD | Versión 01 |


Con la espiración debe ocurrir lo inverso. Generalmente las mujeres respiran con movimiento torácico, mientras que los hombres y los niños usualmente respiran con el diafragma.

TIPOS DE RESPIRACIÓN

Para poder definir este ítem debemos tener en cuenta que el valor de la respiración normal es:

Valores Frecuencia Respiratoria

| Categoría | Valores Normales |
|---------------|------------------|
| Recién nacido | 40 a 60 |
| Preescolar | 30 a 35 |
| Escolar | 25 |
| Adulto | 12 a 20 |
| Vejez | 14 a 16 |

| | | |
|---|--|----------------|
|  UNISANGIL | FUNDACION UNIVERSITARIA DE SAN GIL – UNISANGIL FACULTAD DE CIENCIAS DE LA EDUCACIÓN Y LA SALUD PROGRAMA DE ENFERMERÍA | Página 9 de 30 |
| | GUIAS VALORACIÓN DEL ESTADO DE SALUD | Versión 01 |

Disnea: respiración trabajosa y difícil, con falta de aliento, se observa con frecuencia en caso de compromiso cardíaco y pulmonar. La vida sedentaria o la obesidad pueden producirla

TABLA II. Escala modificada del British Medical Research Council

| | |
|----------|--|
| Grado 0: | No hay disnea o sólo ante un ejercicio extenuante |
| Grado 1: | Aparece disnea al andar deprisa, o subir una cuesta poco pronunciada |
| Grado 2: | Incapacidad para mantener el paso de otras personas de su misma edad, caminando en llano, porque presenta disnea o se tiene que parar al subir un piso |
| Grado 3: | Disnea al andar por terreno llano unos 100 m o después de caminar pocos minutos que le obligan a pararse |
| Grado 4: | Disnea intensa al vestirse o desvestirse, no puede salir de casa, o disnea en reposo |

Fuente: Clinic G. Sep 8 del 2019 <https://images.app.goo.gl/7EVEJ3YnCCVgECc58>

Ortopnea: falta de aliento que comienza o aumenta cuando el enfermo se acuesta; preguntea la persona si necesita dormir con más de una almohada y si eso le ayuda.


Disnea paroxística nocturna: falta de aire de comienzo súbito tras un periodo de sueño, resulta útil sentarse bien recto

Taquipnea: Frecuencia respiratoria persistente por encima de las 20 respiraciones por minuto

Bradipnea: frecuencia respiratoria inferior a 12 respiraciones por minuto, puede indicar alteraciones neurológicas o electrolíticas, infecciones o una respuesta de defensa ante el dolor


Técnica Del Examen De La Frecuencia Respiratoria

- En primer lugar, se debe tratar de minimizar la interferencia que puede falsear el resultado. Para ello se evalúa la frecuencia respiratoria (FR) mientras se mantiene los dedos sobre el sitio del pulso radial,

| | | |
|--|--|-----------------|
|  | FUNDACION UNIVERSITARIA DE SAN GIL – UNISANGIL FACULTAD DE CIENCIAS DE LA EDUCACIÓN Y LA SALUD PROGRAMA DE ENFERMERÍA | Página 10 de 30 |
| | GUIAS VALORACIÓN DEL ESTADO DE SALUD | Versión 01 |


como si estuviera tomando el pulso, porque si la persona advierte que se está contando la frecuencia respiratoria, puede alterar su patrón ventilatorio, generalmente de forma inconsciente:

- Alternativamente, si el individuo está dormido, puede contar la FR antes de evaluar los otros signos vitales o de comenzar el examen.
- El segundo paso es observar los movimientos respiratorios. Se puede visualizar o sentir los movimientos respiratorios de la persona.
- La visualización consiste en observar cómo el pecho se eleva y desciende.
- la observación táctil consiste en observar si la mano del examinador colocada gentilmentesobre el pecho del sujeto, asciende y desciende junto con los movimientos respiratorios, lo que no es recomendable, porque puede crear interferencias, comentadas anteriormente.
- Observe también el trabajo de los músculos respiratorios y el uso o no de los músculos accesorios.
- Cuente ahora la frecuencia respiratoria. Se debe utilizar un reloj con secundario, para contar el número de veces que el tórax asciende y desciende en 30 s y multiplíquelo por dos.
- Si la respiración es lenta o irregular, cuente en un minuto completo.
- La frecuencia respiratoria normal del adulto es de 12-20/min en reposo.
- La respiración debe ser tranquila y sin esfuerzo.
- El tiempo que demora la espiración (E), es aproximadamente el doble del tiempo de la inspiración (I), por lo tanto, la relación de tiempo I:E es 1:2.

| | | |
|--|--|-----------------|
|  | FUNDACION UNIVERSITARIA DE SAN GIL – UNISANGIL FACULTAD DE CIENCIAS DE LA EDUCACIÓN Y LA SALUD PROGRAMA DE ENFERMERÍA | Página 11 de 30 |
| | GUIAS VALORACIÓN DEL ESTADO DE SALUD | Versión 01 |

Alternativamente, si el individuo está dormido, puede contar la FR antes de evaluar los otros signos vitales o de comenzar el examen.

- El segundo paso es observar los movimientos respiratorios. Se puede visualizar o sentir los movimientos respiratorios de la persona.
- La visualización consiste en observar cómo el pecho se eleva y desciende.
- la observación táctil consiste en observar si la mano del examinador colocada gentilmentesobre el pecho del sujeto, asciende y desciende junto con los movimientos respiratorios, lo que no es recomendable, porque puede crear interferencias, comentadas anteriormente. Observe también el trabajo de los músculos respiratorios y el uso o no de los músculos accesorios.
- Cuente ahora la frecuencia respiratoria. Se debe utilizar un reloj con secundario, para contar el número de veces que el tórax asciende y desciende en 30 s y multiplíquelo por dos.
- Si la respiración es lenta o irregular, cuente en un minuto completo.
- La frecuencia respiratoria normal del adulto es de 12-20/min en reposo.
- La respiración debe ser tranquila y sin esfuerzo.
- El tiempo que demora la espiración (E), es aproximadamente el doble del tiempo de la inspiración (I), por lo tanto, la relación de tiempo I:E es 1:2.

| | | |
|--|--|-----------------|
|  | FUNDACION UNIVERSITARIA DE SAN GIL – UNISANGIL FACULTAD DE CIENCIAS DE LA EDUCACIÓN Y LA SALUD PROGRAMA DE ENFERMERÍA | Página 12 de 30 |
| | GUIAS VALORACIÓN DEL ESTADO DE SALUD | Versión 01 |

Amplitud o Expansión Torácica

- Debe verse igual en los dos hemitórax.
- La amplitud disminuida en un hemitórax es anormal. Así que, si la expansión torácica se observa diferente en un hemitórax con relación al otro, el hallazgo anormal se interpreta como disminución de la expansión en el hemitórax de menor amplitud, y no como expansión torácica aumentada, en el hemitórax contrario.

Entre otros hallazgos puede haber:

- **Eupnea:** Respiración dentro de los valores normales. El valor en adultos es de 15 a 20 respiraciones por minuto, su trazado gráfico en profundidad y ritmo se puede evidenciar de la siguiente manera.




Fuente: Duarte, M. Tipos de reiración <https://images.app.goo.gl/ixCxcBZXsKgONGPO7>

- **Apnea:** Interrupción temporal de la respiración. Se da por una relajación de los músculos en la parte posterior, ocluyendo la vía respiratoria, entorpeciendo así la respiración, evidenciándose de la siguiente manera su trazado gráfico:

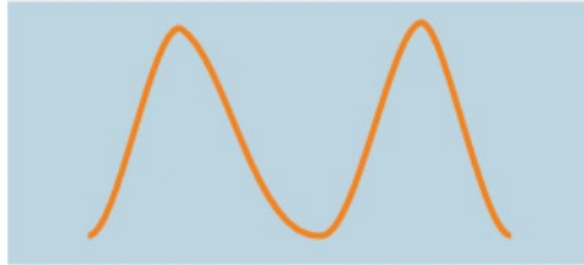

Fuente: Duarte, M. Tipos de respiración <https://images.app.goo.gl/ixCxcBZXsKgONGPO7>

- **Hiperpnea (Hiperventilación):** Respiración rápida, profunda, trabajosa. Un ejemplo claro de la hiperpnea es cuando hacemos un esfuerzo físico durante el ejercicio.

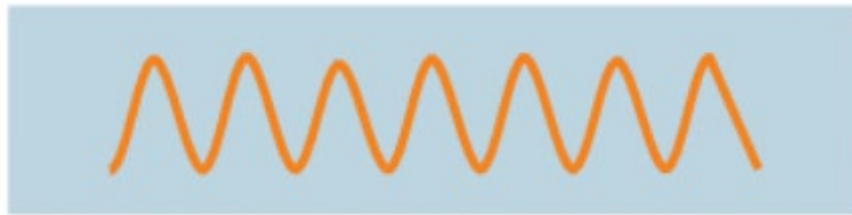| | | |
|---|--|-----------------|
|  UNISANGIL | FUNDACION UNIVERSITARIA DE SAN GIL – UNISANGIL FACULTAD DE CIENCIAS DE LA EDUCACIÓN Y LA SALUD PROGRAMA DE ENFERMERÍA | Página 13 de 30 |
| | GUIAS VALORACIÓN DEL ESTADO DE SALUD | Versión 01 |

El patrón gráfico de esta alteración se puede evidenciar de la siguiente manera.



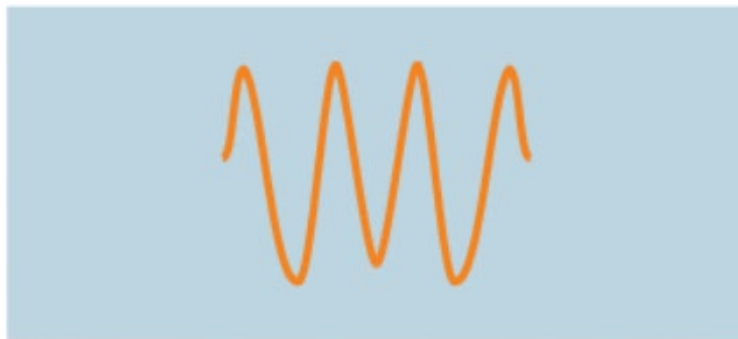
Fuente: Duarte, M. Tipos de respiración <https://images.app.goo.gl/ixCxcBZXsKgONGPO7>

Taquipnea: Respiración rápida con una frecuencia mayor de 20 respiraciones por minuto, su patrón gráfico se puede observar de la siguiente manera.




Fuente: Duarte, M. Tipos de respiración <https://images.app.goo.gl/ixCxcBZXsKgONGPO7>

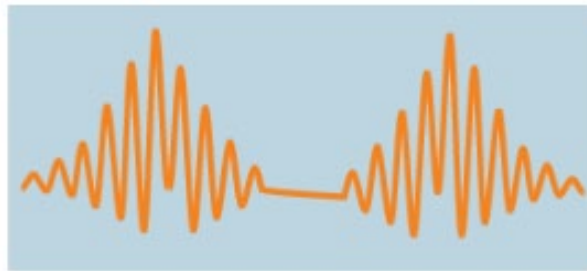- **Respiración de kussmaul:** Es una alteración cuyas características son; aumento de frecuencia respiratoria, mayor profundidad, y aumento del ritmo. Esta alteración de la respiración es común en los pacientes con cetoacidosis diabética, insuficiencia renal crónica descompensada.



Fuente: Duarte, M. Tipos de respiración <https://images.app.goo.gl/ixCxcBZXsKgONGPO7>

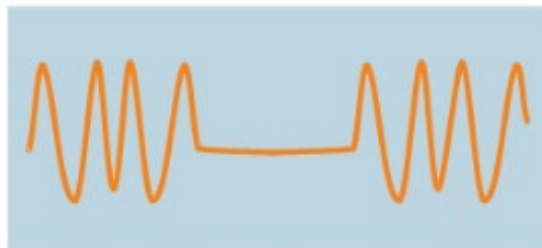| | | |
|--|--|-----------------|
|  | FUNDACION UNIVERSITARIA DE SAN GIL – UNISANGIL FACULTAD DE CIENCIAS DE LA EDUCACIÓN Y LA SALUD PROGRAMA DE ENFERMERÍA | Página 14 de 30 |
| | GUIAS VALORACIÓN DEL ESTADO DE SALUD | Versión 01 |

- **Espiración de cheyne-stokes:** Caracterizada por un aumento gradual de la profundidad con mínimos de la caja torácica hasta llegar a la normalidad, para luego descender progresivamente y terminar en una fase de apnea. Se observa en insuficiencia cardiaca y algunas lesiones del sistema nervioso central, uremia, encefalopatía hepática. El patrón gráfico de la respiración cheyne – sotkes se puede evidenciar de la siguiente manera:



Fuente: Duarte, M. Tipos de respiración <https://images.app.goo.gl/ixCxcBZXsKgONGPO7>

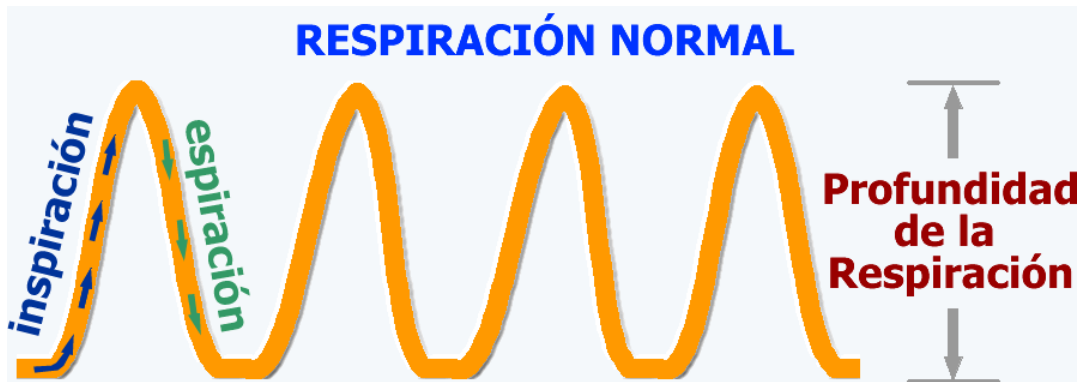- **Respiración de biot:** Respiración carente de ritmo, con periodos irregulares de apnea alternados con otros de dos a cinco respiraciones de profundidad desigual, puede apreciarse en meningitis cerebroespinal y la hipertensión craneal grave.



Fuente: Duarte, M. Tipos de respiración <https://images.app.goo.gl/ixCxcBZXsKgONGPO7>

Otras características de la respiración son:

- Ritmo:** Puede ser regular e irregular.
- Profundidad:** puede estar aumentada o disminuida.

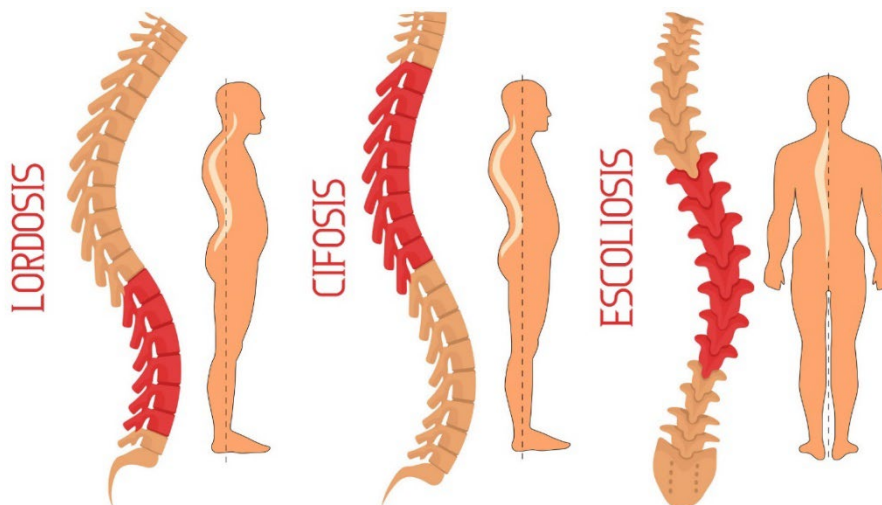


Surós BA, Surós BJ. *Neumología*. En: Surós BA, Surós BJ, editores. *Semiología médica y técnica exploratoria*. 8va. Ed. Barcelona:


Elsevier Masson; p. 63-186.

8. Columna. Normalmente el raquis no debe presentar desviaciones; tiene dos concavidades moderadas; una en el raquis dorsal en sentido anterior y otra en el raquis lumbar, con una concavidad en sentido externo.

En la columna se puede hallar:



Silvina. Fecha Jun. de 2019. Lordosis, Cifosis y Escoliosis. En Significado. Recuperado de <https://significado.com/lordosis-escoliosis-cifosis/>

| | | |
|---|--|-----------------|
|  UNISANGIL | FUNDACION UNIVERSITARIA DE SAN GIL – UNISANGIL FACULTAD DE CIENCIAS DE LA EDUCACIÓN Y LA SALUD PROGRAMA DE ENFERMERÍA | Página 16 de 30 |
| | GUIAS VALORACIÓN DEL ESTADO DE SALUD | Versión 01 |

- **Cifosis:** curvatura dorsal.
- **Lordosis:** aumento de la curvatura lumbar.
- **Escoliosis:** desviación lateral del raquis, puede ser derecha o izquierda, depende del sitio donde se presente la desviación.

El raquis puede estar rígido y erecto; en este caso se denomina espina rígida; se presenta en determinados cuadros de artritis (espondilitis anquilosante).

Algunos signos no clínicos no propios del examen de tórax se pueden presentar en enfermedades pulmonares; por tanto, se deben buscar al realizar el examen de tórax. Entre otros, se valoran: aleteo nasal, palidez, cianosis y dedos en palillo de tambor.

PALPACIÓN

Con la palpación se pueden confirmar o complementar los datos obtenidos durante la inspección. Estas dos técnicas se pueden realizar al mismo tiempo, en lo posible.

1. La palpación de tórax, incluye:

- Sensibilidad
- Presencia de masas
- Temperatura
- Contextura de la piel
- Pulsaciones

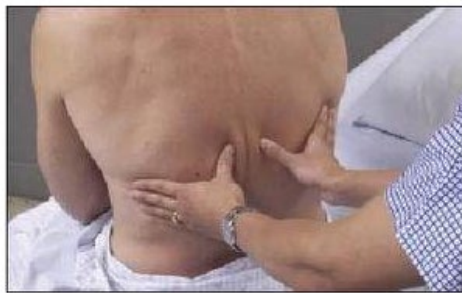2. Expansión torácica: Permite establecer diferencias en la expansión de un hemitórax en comparación con el otro, con igual o mayor precisión que con la inspección. La expansión se puede valorar en la parte anterior o posterior del tórax; es más apreciable en la parte anterior donde hay un mayor arco de movimiento. La expansión se valora en la inspiración regular y profunda.

Para valorar la expansión del tórax, el examinador debe colocar las manos sobre la cara anterolateral del tórax, en su parte inferior, con los pulgares a lo largo de cada borde costal, cada uno dirigido hacia el proceso xifoideo y las palmas y los dedos extendidos en la pared anterolateral.

En la práctica es necesario observar:

Separación de los pulgares.

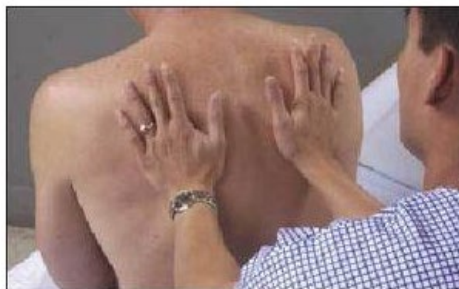Límite y simetría del movimiento respiratorio.




Jarvis, C.: Physical Examination and Health Assessment, 3rd edition. Philadelphia, Pa., W.B. Saunders Co., 2020.

3. Frémito: significa vibración perceptible, que se aprecia por medio de las manos en forma de sensación vibratoria.

Hay dos clases de frémito: vocal y pleural; este último se detecta más fácilmente durante la auscultación.



Jarvis, C.: Physical Examination and Health Assessment, 3rd edition. Philadelphia, Pa., W.B. Saunders Co., 2020.

| | | |
|---|--|-----------------|
|  UNISANGIL | FUNDACION UNIVERSITARIA DE SAN GIL – UNISANGIL FACULTAD DE CIENCIAS DE LA EDUCACIÓN Y LA SALUD PROGRAMA DE ENFERMERÍA | Página 18 de 30 |
| | GUIAS VALORACIÓN DEL ESTADO DE SALUD | Versión 01 |

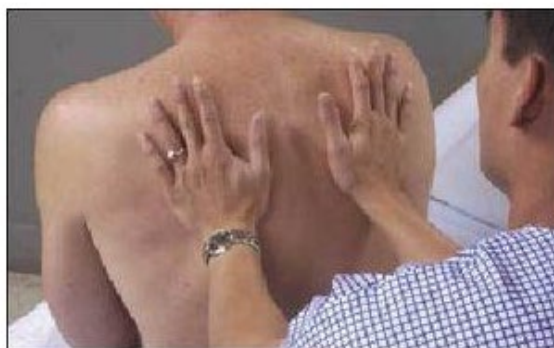Frémito vocal o táctil.


Es producido por la fonación; su mecanismo es el siguiente: los sonidos provenientes de la laringe son transmitidos hacia abajo a través de la tráquea, bronquios, bronquiolos y alveolos; esto hace vibrar la pared torácica, la cual actúa como un gran resonador, al permitir la percepción de las vibraciones en la pared torácica por las manos del examinador

Técnica para obtener el frémito vocal o táctil.

Para lograrlo se debe:

- Colocar la cara palmar de los dedos, contra la pared torácica o la cara ulnar de la mano y los dedos pueden estar extendidos o flexionados.
- Pedir a la persona que diga 33 o iiiiii varias veces. La persona debe emitir la voz con intensidad uniforme durante el procedimiento, para poder comparar mejor la transmisión del frémito en diversas partes del tórax.
- Comparar el frémito de una zona con el de la zona correspondiente en el otro lado. Por lo regular, se emplean ambas manos, colocándolas en zonas correspondientes para que se puedan establecer comparaciones simultáneas.
- El frémito vocal se afecta por: intensidad y tono de voz.
- La sensación táctil del frémito vocal es más intensa en personas con voz de bajo tono y se percibe con menor facilidad en los que tienen voz de tono alto.



| | | |
|---|--|-----------------|
|  UNISANGIL | FUNDACION UNIVERSITARIA DE SAN GIL – UNISANGIL FACULTAD DE CIENCIAS DE LA EDUCACIÓN Y LA SALUD PROGRAMA DE ENFERMERÍA | Página 19 de 30 |
| | GUIAS VALORACIÓN DEL ESTADO DE SALUD | Versión 01 |

- Relación bronquio-Pared. El frémito vocal es más intenso en las regiones del tórax donde los grandes bronquios están más cerca de la pared torácica. Su máxima intensidad se percibe en las regiones del cuello y en el trayecto de la tráquea; es de menor intensidad en la base de los pulmones.

Alteraciones del frémito bucal

El frémito vocal puede ser.

- Aumentado
- Disminuido
- Ausente

Un medio solido conduce las vibraciones con mayor intensidad que un medio compuesto de elementos líquidos y aire.

Frémito vocal aumentado: El frémito vocal estar aumentado en cualquier trastorno que aumente la intensidad del parénquima pulmonar, como es el caso de consolidación pulmonar, la zona de consolidación debe estar en contacto con un bronquio, con tránsito libre de aire.

Frémito vocal disminuido o ausente: El frémito vocal estará disminuido o ausente cuando hay engrosamiento de la pleura, en los trastornos en los que aparece líquido o aire en el espacio pleural, o por afonía.


Por la física se conoce que la conducción de una vibración sonora será tanto mayor, cuanto la frecuencia del sonido se acerque más a la del cuerpo conductor. Así tenemos:

Pulmón normal; 90-130 vibraciones por segundo. Voz del hombre: 100-130 vibraciones por segundo. Voz de mujer: 260 vibraciones por segundo.

PERCUSIÓN

La percusión consiste en golpear metódicamente la región explorada para valorar fenómenos acústicos, puntos donde haya dolor y movimientos reflejos.

En la percusión de tórax se debe seguir los siguientes pasos

| | | |
|--|--|-----------------|
|  | FUNDACION UNIVERSITARIA DE SAN GIL – UNISANGIL FACULTAD DE CIENCIAS DE LA EDUCACIÓN Y LA SALUD PROGRAMA DE ENFERMERÍA | Página 20 de 30 |
| | GUIAS VALORACIÓN DEL ESTADO DE SALUD | Versión 01 |

- Iniciar en la pared anterior de tórax, percutiendo sobre los espacios intercostales y de arriba hacia abajo.
- continuar con la pared lateral.
- Terminar en la pared posterior con la cabeza del examinado inclinada hacia adelante, los antebrazos cruzados en forma cómoda a nivel de la cintura para desplazar las escápulas, y permitir de arriba hacia abajo sobre los espacios intercostales hasta las bases donde se precisará el límite de cada hemidiafragma.

La percusión del tórax permite identificar los siguientes sonidos:

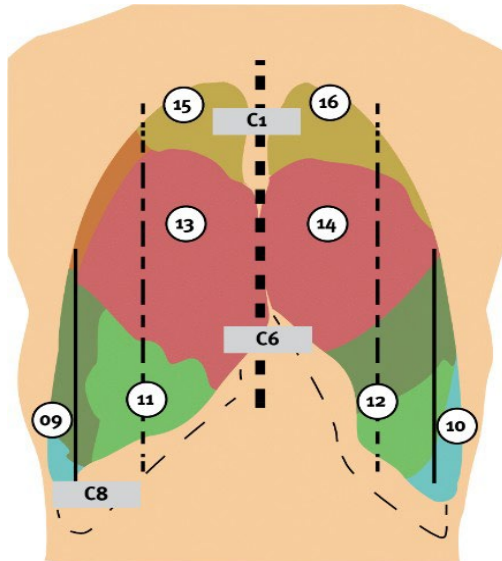
- **Resonancia:** respuesta de un tórax normal.
- **Hiperresonancia:** se aprecia en circunstancias normales en los niños; en el adulto suele ser el resultado de enfisema o neumotórax.
- **Timpanismo:** es algo semejante al sonido de un tambor y nunca aparece en un tórax normal. **Matidez:** Aparece cuando hay un medio bastante sólido o líquido en el pulmón subyacente, como normalmente ocurre en la región precordial, hepática y en alteraciones pulmonares como la consolidación pulmonar.

AUSCULTACIÓN

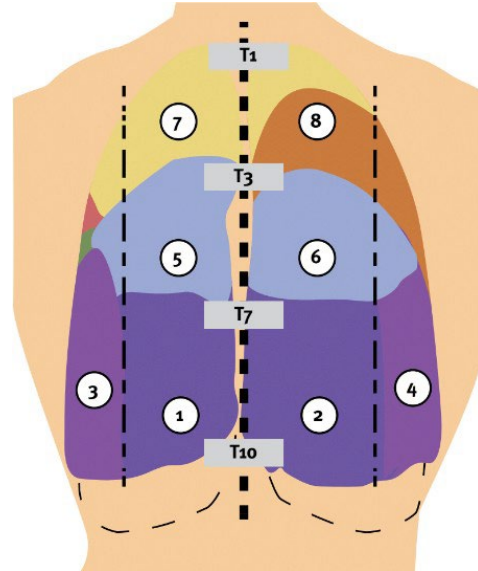
La última técnica utilizada en el examen físico de tórax es la auscultación, o sea el acto de escuchar los sonidos producidos en el interior del cuerpo.

Con la auscultación se puede valorar si los ruidos respiratorios son:

- Normales
- Anormales
- Adventicios



- - - Línea esternal.
 - - - Línea mamaria o medio-clavicular.
 - - - Línea axilar anterior.



- - - Línea medial posterior.
 - - - Línea medio-escapular.

| Nº | REGIÓN PULMONAR |
|-------|-------------------------------------|
| 9-10 | Lóbulo inferior - segmento anterior |
| 11 | Lóbulo medio |
| 12 | Lóbulo superior - Lígula |
| 13-14 | Lóbulo superior - segmento anterior |
| 15-16 | Lóbulo superior - segmento apical |

| Nº | REGIÓN PULMONAR |
|-----|---|
| 1-2 | Lóbulo inferior - segmento inferior |
| 3-4 | Lóbulo inferior - segmento lateral |
| 5-6 | Lóbulo inferior - segmento apical |
| 7 | Lóbulo superior - segmento apical |
| 8 | Lóbulo superior - segmento apical/posterior |

Fuente: Manual SEPAR de Procedimientos 27. Técnicas manuales e instrumentales para el drenaje de secreciones.

(2014, marzo 13). Issuu. https://issuu.com/separ/docs/manual_27 https://issuu.com/separ/docs/manual_27

Ruidos respiratorios normales

Se produce como resultado del movimiento de aire en el aparato respiratorio. Son sonidos relativamente suaves; entre ellos se consideran:

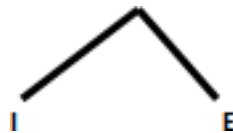
- Murmullo vesicular
- Murmullo bronco vesicular
- Ruido traqueal



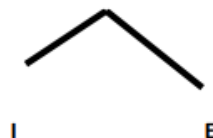
Murmullo vesicular: Es el sonido suave de tono bajo, dura más en la inspiración que en la espiración. Se escucha en casi todos los campos pulmonares; se acentuará en personas delgadas y en los niños y disminuirá con la fuerte musculatura. En las bases casi no se ausculta el componente espiratorio.




Murmullo bronco vesicular: Es un sonido de tono moderadamente alto. La fase inspiratoriay espiratoria es semejante en cuanto a duración. Se ausculta normalmente a cada lado del esternón, a nivel del primero y segundo espacio intercostal, también sobre la región interescapular y en menor grado sobre la zona de los vértices pulmonares. Cuando se ausculta en otra área indica patología.



Ruido traqueal: Tiene la misma duración en la fase espiratoria que en la inspiratoria, ocasionalmente es mayor la espiratoria. Se ausculta debajo del cartílago tiroideo (tiroideo).



| | | |
|--|--|-----------------|
|  | FUNDACION UNIVERSITARIA DE SAN GIL – UNISANGIL FACULTAD DE CIENCIAS DE LA EDUCACIÓN Y LA SALUD PROGRAMA DE ENFERMERÍA | Página 23 de 30 |
| | GUIAS VALORACIÓN DEL ESTADO DE SALUD | Versión 01 |

Las alteraciones en los ruidos respiratorios pueden ser:

Estertores: Son pequeños ruidos chasqueantes, burbujeantes o estrepitosos en los pulmones. Se escuchan cuando una persona inhala. Se cree que ocurren cuando el aire abre los espacios aéreos cerrados. Los estertores se pueden describir más ampliamente como húmedos, secos, finos o roncos.


Roncus: Son ruidos que parecen ronquidos. Ocurren cuando el aire queda obstruido o el flujo de aire se vuelve áspero a través de las grandes vías respiratorias.

Estridor: Es un ruido similar a las sibilancias que se escucha cuando una persona respira. Generalmente se debe a una obstrucción del flujo de aire en la tráquea o en la parte posterior de la garganta.

Sibilancias: Son ruidos chillones producidos por vías respiratorias estrechas. Las sibilancias y otros ruidos anormales algunas veces se pueden escuchar sin necesidad de un estetoscopio.

REGISTRO DE ENFERMERÍA

Paciente masculino de 20 años de edad, quien a la valoración torácica bajo la técnica de inspección se evidencia un buen desarrollo nutricional general y desarrollo musculoesquelético acorde a su edad, forma elíptica, piel integra de coloración igual o similar al resto del cuerpo, sin presencia de vello, diámetro anteroposterior menor que el transversal, ángulos costales conservados a 90°, patrón respiratorio espontáneo con frecuencia de 14 respiraciones por minuto, adecuada expansión torácica, no se observan ni se palpan masas en las diferentes áreas torácicas, no se evidencia retracciones o abombamientos, columna sin desviaciones. No hay cambios en la sensibilidad, temperatura conservada, frémito vocal presente, igual en ambos hemitórax, ruidos respiratorios normales, murmullo vesicular presente y conservado.

| | | |
|---|--|-----------------|
|  UNISANGIL | FUNDACION UNIVERSITARIA DE SAN GIL – UNISANGIL FACULTAD DE CIENCIAS DE LA EDUCACIÓN Y LA SALUD PROGRAMA DE ENFERMERÍA | Página 24 de 30 |
| | GUIAS VALORACIÓN DEL ESTADO DE SALUD | Versión 01 |

BIBLIOGRAFIA:

Martínez, Esneda y Lerma, Julia. Valoración del estado de la salud. 1ª Ed. Copyright. Washington: 2003. Pág. 212-225.

Docterman, J., & Jones, D (Eds.). (2003). Unifying Nursing languages: the harmonization of NANDA, NIC, and NOC. Washington, DC: American Nurses Association. Garrido García, Rolando José. Examen físico del aparato respiratorio. 1 Ed. Disponible en: www.sld.cu/.../examen_fisico_aparato_respiratorio_16_marzo.ppt -[Consultado: 13 Marzo 2010].

Ibanez. E et al. Valoración del estado de la salud por los dominios de la taxonomía NANDA. El lenguaje estandarizado al alcance de todos. Última edición.

Argente H. (2018). Semiología médica fisiopatología, semiotecnia y propeutética: enseñanza basada en el paciente. Ed Médica Panamericana.

Escrito por Cruz, Silvina. Fecha Jun. de 2019. Lordosis, Cifosis y Escoliosis. En Significado. Recuperado de <https://significado.com/lordosis-escoliosis-cifosis/>


Bertrand Z., Francisca, Segall K., Dafne, Sánchez D., Ignacio, & Bertrand N., Pablo. (2020). La auscultación pulmonar en el siglo 21. *Revista chilena de pediatría*, 91(4), 500-506. Epub 24 de agosto de 2020. <https://dx.doi.org/10.32641/rchped.v91i4.1465>

Jarvis, C.: Physical Examination and Health Assessment, 3rd edition. Philadelphia, Pa., W.B Saunders Co., 2020.

Manual SEPAR de Procedimientos 27. Técnicas manuales e instrumentales para el drenaje de secreciones. (2018, marzo 13). Issuu. <https://issuu.com/separ/docs/manual>



| | | |
|---|--|--|
| Elaborado por: Jenny C. Araque Castillo Estudiantes de gerencia en los servicios de salud I. 2010-1. | Actualizado por: Julieth Katherine Vargas Estudiante de cuidado en los servicios de salud 2 | Aprobado: Catalina Franco Villegas Directora Programa |
| Revisado por: Enf. Eulalia Medina Díaz. Directora del programa de Enfermería. UNISANGIL. Enf. Alejandra Ortega Docente enfermería UNISANGIL | Revisado por: Beatriz Elena Sánchez Oliveros Docente Asesora Coordinadora de Practicas | P.E. Versión 04 |
| Actualizado por: Laura M. Pérez Vesga Eliana Mancilla López Estudiante de cuidado en los servicios de salud I-II 2019-1 | Revisado por: Graciela Olarte Rueda Docente Asesora | |
| Actualizado por: Darly Tatiana Cordero Estudiante de cuidados en los servicio de salud II – Énfasis en Docencia 2022 -1 | Revisado por: Graciela Olarte Rueda Mónica Marcela Quintero Rosa Ernestina Villarreal | |

| | | |
|--|--|-----------------|
|  | FUNDACION UNIVERSITARIA DE SAN GIL – UNISANGIL FACULTAD DE CIENCIAS DE LA EDUCACIÓN Y LA SALUD PROGRAMA DE ENFERMERÍA | Página 26 de 30 |
| | GUIAS VALORACIÓN DEL ESTADO DE SALUD | Versión 01 |

**LISTA DE CHEQUEO PARA LA GUÍA DE EXAMEN FISICO DE VALORACION DE
ENFERMERIA No. 10: TORAX**

OBJETIVO: Confirmar que el estudiante de enfermería de UNISANGIL con apoyo del presente material realice correctamente la valoración de enfermería correspondiente al examen físico de tórax, basados en la justificación científica que soporta el dominio desnutrición según taxonomía NANDA

DEFINICIÓN:

El tórax o cavidad torácica es una caja compuesta por huesos, cartílagos y músculos que se mueve para permitir la expansión pulmonar. Su parte anterior consta de esternón, manubrio, apéndice xifoides y cartílagos costales; los laterales están formados por 12 costillas y la parte posterior por las 12 vertebras costales

VALORACIÓN:

En la valoración del tórax no solo brinda información sobre el funcionamiento de los pulmones, también sirve para determinar anomalías de órganos del sistema respiratorio y de otros de la cavidad torácica

En el listado de parámetros presentado a continuación, señale con un “SÍ” cuando el estudiante realiza totalmente y sin dificultad lo descrito en cada paso y con “NO” cuando olvida total o parcialmente lo descrito, lo realiza con dificultad o necesita ayuda.



| PARAMETROS | | SI | NO |
|-------------------|--|----|----|
| | <p>PRECAUCIONES:</p> <ul style="list-style-type: none"> ■ No utilizar la técnica de auscultación al inicio de la valoración ■ Disponer de iluminación luz tangencial, que ponga de manifiesto la sombra que produce los movimientos cardiacos ■ Una minuciosa exploración cardiaca implica que la persona debe asumir diferentes posiciones: semifowler, supino, decúbito lateral izquierdo ■ Las mamas grandes dificultan la valoración, deberá realizar movimientos suaves para facilitar la exploración. | | |
| 1 | Realiza la preparación del equipo | | |
| 2 | Explica el procedimiento a la persona | | |
| INSPECCIÓN | | | |
| .3 | Observa el estado de nutrición y desarrollo musculo esquelético. | | |
| .4 | <p>Observa el estado de la piel teniendo en cuenta:</p> <ul style="list-style-type: none"> ■ Contextura ■ Distribución del vello ■ Color ■ Integridad | | |
| .5 | Observa forma del tórax | | |
| | <ul style="list-style-type: none"> ■ Elíptica ■ Cilíndrica. | | |



| | | | |
|------------------|--|--|--|
| .6 | Observa la simetría de: <ul style="list-style-type: none">■ Escápulas■ Clavículas■ Hemitórax■ Hombros | | |
| .7 | Observa diámetros: <ul style="list-style-type: none">■ Antero posterior■ Transverso | | |
| 8. | Observa ángulos costales: <ul style="list-style-type: none">a. Tórax posterior 45 gradosb. Tórax anterior a 90 grados | | |
| .9 | Observa retracción o abombamiento de espacios intercostales | | |
| 10 | Observa la respiración de la persona teniendo en cuenta: <ul style="list-style-type: none">■ Tipo■ Frecuencia■ Ritmo■ Profundidad | | |
| 11 | Observa columna; cifosis, lordosis, escoliosis, espina rígida | | |
| PALPACIÓN | | | |
| 12 | Mantiene sus manos limpias, secas y calientes | | |
| 13 | Realiza movimientos suaves, lentos y rotatorios | | |
| 14 | Palpa el tórax para determinar cambios en: <ul style="list-style-type: none">■ Sensibilidad■ Temperatura■ Contextura de piel■ Pulsaciones | | |



| | | | |
|------------------|--|--|--|
| | <ul style="list-style-type: none">■ Masas | | |
| 15 | Valora la expansión torácica | | |
| 16 | Valora el frémito vocal: <ul style="list-style-type: none">■ Presente■ Aumentado■ Disminuido■ Ausente | | |
| PERCUSIÓN | | | |
| 17 | Da unos golpes firmes sobre el plexímetro | | |
| 18 | Percute el tórax en todos los campos y ordenadamente | | |
| 19 | Interpreta los sonidos producidos al percudir: <ul style="list-style-type: none">a. Resonancia (tórax normal)b. Hiperresonancia (niños normal, adultos enfisema) Matidez (en aérea precordial y hepática) | | |



AUSCULTACIÓN

| | | | |
|----|--|--|--|
| 20 | Se cerciora de que el fonendoscopio esté funcionando | | |
| 21 | Calienta con su mano la campana del fonendoscopio antes de utilizarlo en el examinado | | |
| 22 | Pide a la persona que respire con la boca abierta y un poco más profunda | | |
| 23 | Ausulta siguiendo un orden | | |
| 24 | Interpreta los sonidos producidos al auscultar pulmones. <ul style="list-style-type: none">■ Murmullo vesicular■ Murmullo bronco vesicular■ Ruido traqueal | | |
| 25 | Registra los datos obtenidos al finalizar el examen | | |

OBSERVACIONES:

FIRMA DE ESTUDIANTE:

FIRMA DE DOCENTE EVALUADOR: