

	FUNDACIÓN UNIVERSITARIA UNISANGIL FACULTAD DE CIENCIAS DE LA EDUCACIÓN Y DE LA SALUD PROGRAMA DE ENFERMERÍA	Página 1 de 14
	GUIAS VALORACIÓN DEL ESTADO DE LA SALUD	VERSIÓN: 01

VALORACIÓN MAMAS

DOMINIO 8 SEXUALIDAD

CLASE 2: FUNCIÓN SEXUAL

Patrón sexual ineficaz

CLASE 3: REPRODUCCIÓN

Proceso de maternidad ineficaz

Disposición para mejorar el proceso de maternidad

Riesgo de proceso de maternidad ineficaz

Riesgo de alteración de la díada materno/fetal

GUÍA DE EXAMEN FÍSICO DE VALORACION DE ENFERMERIA No.11: MAMAS

OBJETIVO: Realizar el examen físico de mamas, mediante las técnicas de inspección y palpación, teniendo en cuenta anticipadamente las debidas precauciones, elementos y hallazgos que son de gran importancia para registrar la presencia o ausencia de alteraciones.

DEFINICIÓN: Las mamas o pechos son dos órganos que en la mujer se desarrollan más que en los hombres a partir de la pubertad. Además de dar forma al cuerpo femenino, tienen como función principal, el producir leche para poder alimentar a los recién nacidos.

La glándula mamaria se compone de varios racimos de lóbulos y lobulillos conectados mediante unos conductos delgados, a modo de ramas de un árbol, en estos conductos se desarrolla el cáncer de mama más frecuente, que es el cáncer ductal, el otro tipo de cáncer de mama es el carcinoma lobular.

Los conductos conducen la leche materna hasta el pezón, que tiene más o menos 20 pequeños orificios, que durante el embarazo y lactancia se abren para permitir la salida del líquido.

	FUNDACIÓN UNIVERSITARIA UNISANGIL FACULTAD DE CIENCIAS DE LA EDUCACIÓN Y DE LA SALUD PROGRAMA DE ENFERMERÍA	Página 2 de 14
	GUIAS VALORACIÓN DEL ESTADO DE LA SALUD	VERSIÓN: 01

El pezón es la punta del pecho por donde sale la leche y están rodeados por la areola, que es una zona de color más oscuro que el de la piel.

INSUMOS REQUERIDOS

Bandeja con:

1. Hoja de registro de enfermería.

EXAMEN FISICO DE MAMAS

Precauciones

Al realizar el examen de mamas, el examinador debe observar ciertas precauciones con el examinado, con el fin de asegurarse de que los hallazgos obtenidos sean correctos. Entre estas precauciones están las siguientes:

1. Proporcionar privacidad, con el fin de lograr colaboración en el examen y disminuir la tensión.
2. Procurar que el examinado esté en posición adecuada (sentado – acostado), con el fin de facilitar el examen y una buena relajación.
3. Garantizar la calidad del examen; la persona debe tener el tórax descubierto y en el lugar donde se practica es indispensable disponer de iluminación adecuada.

Al realizar la exploración de mamas es necesario:

1. Explicar el procedimiento al examinado, con el fin de respetar su individualidad.
2. Colocarse frente al examinado, cuando está sentado y al lado derecho, cuando está acostado.
3. Evitar comentarios imprudentes que avergüencen al examinado.
4. tener las manos limpias, secas y calientes para proporcionar comodidad al examinado y evitar reacciones al frío, erección de los folículos pilosos (piel de gallina) y pezón eréctil.

GENERALIDADES EN LA INSPECCIÓN

	FUNDACIÓN UNIVERSITARIA UNISANGIL FACULTAD DE CIENCIAS DE LA EDUCACIÓN Y DE LA SALUD PROGRAMA DE ENFERMERÍA	Página 3 de 14
	GUIAS VALORACIÓN DEL ESTADO DE LA SALUD	VERSIÓN: 01

- ✓ Esta técnica se realiza con el examinado sentado y acostado.
- ✓ En la posición sentado, se le pedirá al examinado que eleve las manos; las coloque en la cintura, las entrelace adelante y haga presión y flexione el tórax, para poder observar fácilmente cualquier anomalía que de otra manera no se visualizaría.
- ✓ Cada posición se aprovecha para observar: forma, tamaño, número, simetría, estado de la superficie (integridad, coloración, elasticidad, secreciones), estado y características de aréola, pezón y tono muscular.
- ✓ Para facilitar la adquisición de destreza, se sugiere al examinador seguir un orden al observar la mama; los pasos pueden ser los siguientes:
 - ✓ Inspeccionar glándula mamaria, aréola y pezón.
 - ✓ La inspección se debe realizar en cada una de las posiciones ya descritas.

Al observar la glándula mamaria, hay que tener en cuenta:

- **Tamaño:** Describir los espacios intercostales y las líneas que abarca.
- **Número:** Es decir cuántas, porque en ocasiones existen mamas supernumerarias.
- **Simetría:** Describir igualdad en cuanto a forma, desarrollo y localización. Esta simetría se puede valorar en posición estática y en movimiento (tener en cuenta el movimiento de los brazos).
- **Estado de la superficie:** Describir lesiones de la piel, observar red colateral, cambios de pigmentación, presencia de secreciones y sus características.
- **Tono muscular:** Observar flaccidez y desarrollo muscular.
- **Tipo de mama:** Dentro de la inspección también se incluye el tipo de mama, según crecimiento y desarrollo de la glándula mamaria, y según sexo, edad y estado fisiológico.

Las mamas se clasifican en:

- **TIPO I.** Mamas de niños de ambos sexos, desde recién nacido hasta la pubertad.

	FUNDACIÓN UNIVERSITARIA UNISANGIL FACULTAD DE CIENCIAS DE LA EDUCACIÓN Y DE LA SALUD PROGRAMA DE ENFERMERÍA	Página 4 de 14
	GUIAS VALORACIÓN DEL ESTADO DE LA SALUD	VERSIÓN: 01

- **TIPO II.** Mamas de mujer hasta la adolescencia, hasta inicio de la edad adulta, y mamas de hombre hasta pasada la pubertad.
- **TIPO III.** Mamas de mujer adulta y anciana.
- **TIPO IV.** Mamas de mujer embarazada y lactante.

En la inspección de la aréola, es necesario describir:

- **Forma:** Generalmente es redondeada.
- **Estado de superficie:** Incluye integridad, regularidad de los bordes, tubérculos de Montgomery, pigmentación de la aréola primaria y secundaria, lesiones, presencia de secreciones y sus características.
- Para describir el pezón, es necesario tener en cuenta:
- **Forma:** Observar si es plano, evertido, invertido, eréctil.
- **Localización:** Observar si está centrado, lateralizado o desviado.
- **Características de la superficie:** Observar integridad, lesiones, presencia de secreciones y sus características.

Técnica de inspección.

Al realizar la inspección de mamas, es importante:

1. Explicar el procedimiento.
2. Descubrir el tórax anterior.
3. Colocar al examinado en posición sentado.
4. Pedirle al examinado que eleve las manos, las coloque en la cintura las entrelace adelante, haga presión.
5. Flexione el tórax hacia adelante.
6. En cada una de estas posiciones hay que observar: mama areola y pezón.
7. Dividir cada una de las mamas imaginariamente en 4 cuadrantes; esto hará más ordenadamente la observación.

	FUNDACIÓN UNIVERSITARIA UNISANGIL FACULTAD DE CIENCIAS DE LA EDUCACIÓN Y DE LA SALUD PROGRAMA DE ENFERMERÍA	Página 5 de 14
	GUIAS VALORACIÓN DEL ESTADO DE LA SALUD	VERSIÓN: 01

8. Iniciar observación por cuadrante Superoexterno, continuar con Inferoexterno, Inferointerno terminar con Superointerno
9. Con examinado acostado, observar de nuevo las mamas.
10. Describir en forma escrita los hallazgos encontrados

GENERALIDADES EN LA PALPACIÓN

Esta técnica se realiza con el examinado sentado y acostado. Normalmente, mediante la palpación es posible identificar en las mamas: consistencia, sensibilidad, temperatura, secreciones y se confirman los hallazgos de la inspección.

- **CONSISTENCIA:** describir si la mama es dura, blanda o semi blanda y su localización
- **SENSIBILIDAD;** al tacto o la presencia de dolor.
- **TEMPERATURA,** cambios térmicos percibidos por el tacto y su localización
- La inspección también sirve para corroborar hallazgos relacionados con simetría, estado de superficie y tono muscular.

La palpación se puede hacer superficial y profunda.

- ✓ **PALPACIÓN SUPERFICIAL:** permite identificar hallazgos a nivel superficial, como tono, dolor, temperatura.
- ✓ **PALPACIÓN PROFUNDA:** facilita identificar hallazgos en planos profundos; como consistencia y secreciones.

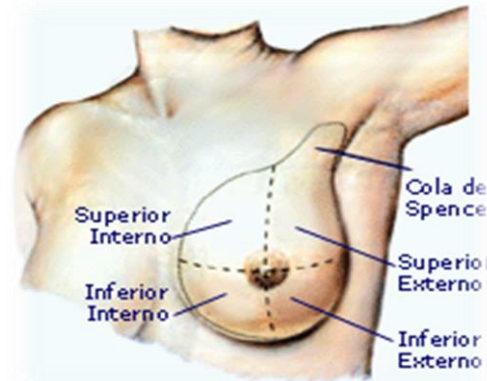
En la palpación de las mamas se incluye la palpación de las axilas, regiones infra y supraclavicular.

Para facilitar la inspección y la palpación de mamas, cada mama se divide en cuadrantes; para determinar estos cuadrantes se pasan líneas imaginarias, así: una vertical y otra horizontal, que se entrecrucen perpendicularmente en el pezón.

	FUNDACIÓN UNIVERSITARIA UNISANGIL FACULTAD DE CIENCIAS DE LA EDUCACIÓN Y DE LA SALUD PROGRAMA DE ENFERMERÍA	Página 6 de 14
	GUIAS VALORACIÓN DEL ESTADO DE LA SALUD	VERSIÓN: 01

En su orden, los cuadrantes de mama son:

1. superoexterno.
2. Inferoexterno.
3. Inferointerno.
4. Superointerno



<https://forum.wordreference.com/threads/interl%C3%ADnea-de-cuadrantes-mamograf%C3%ADa.1550728/>

ANORMALIDADES DETECTADAS EN LA INSPECCIÓN Y PALPACIÓN DE MAMAS.

Hallazgos anormales identificados por inspección.

Mediante la inspección se pueden detectar:

- Irregularidades, atrofia, hipertrofia, asimetría, lesiones de piel. Areola y pezón (retracciones, fisuras, úlceras, cambios de coloración, descamación, masas, vesículas, costras y otras).

Hallazgos anormales identificados por palpación.

- La palpación de mamas permite identificar: dolor, cambios en la consistencia, secreciones, adenopatías, temperatura.
- En la descripción hay que considerar: posición de bordes, tamaño, formas, características; entre estas últimas, se incluyen intensidad de dolor, movilidad, tamaño, fijación, delimitación, profundidad, color, cantidad, número.

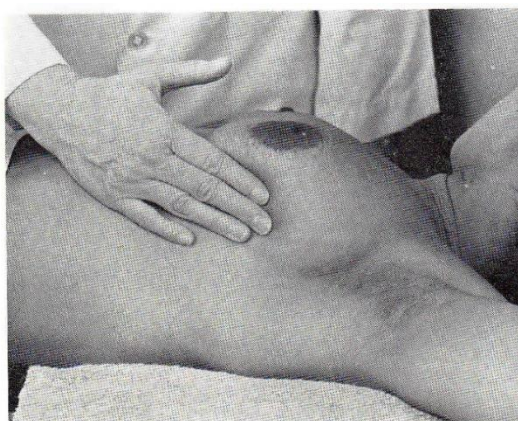
Técnica de palpación

	FUNDACIÓN UNIVERSITARIA UNISANGIL FACULTAD DE CIENCIAS DE LA EDUCACIÓN Y DE LA SALUD PROGRAMA DE ENFERMERÍA	Página 7 de 14
	GUIAS VALORACIÓN DEL ESTADO DE LA SALUD	VERSIÓN: 01

En un examen completo de mamas, la palpación debe ser superficial y profunda e iniciarse con la examinada en decúbito supino.

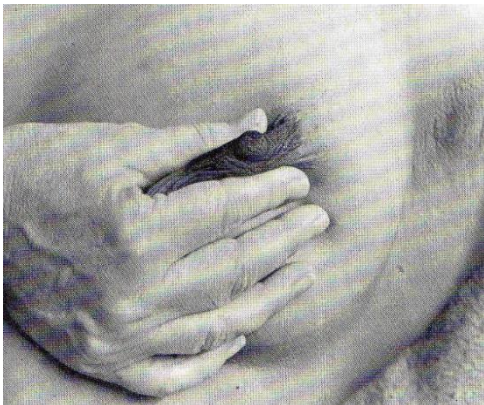
Los pasos indicados al realizar la palpación son:

1. Dividir la mama imaginariamente en cuatro cuadrantes
2. Con examinado (a) en decúbito dorsal, solicitar coloque la mano del lado que se va examinar debajo de la nuca.
3. Colocar una almohada pequeña por debajo del hombro, de lado que se va a examinar, para elevar ligeramente.



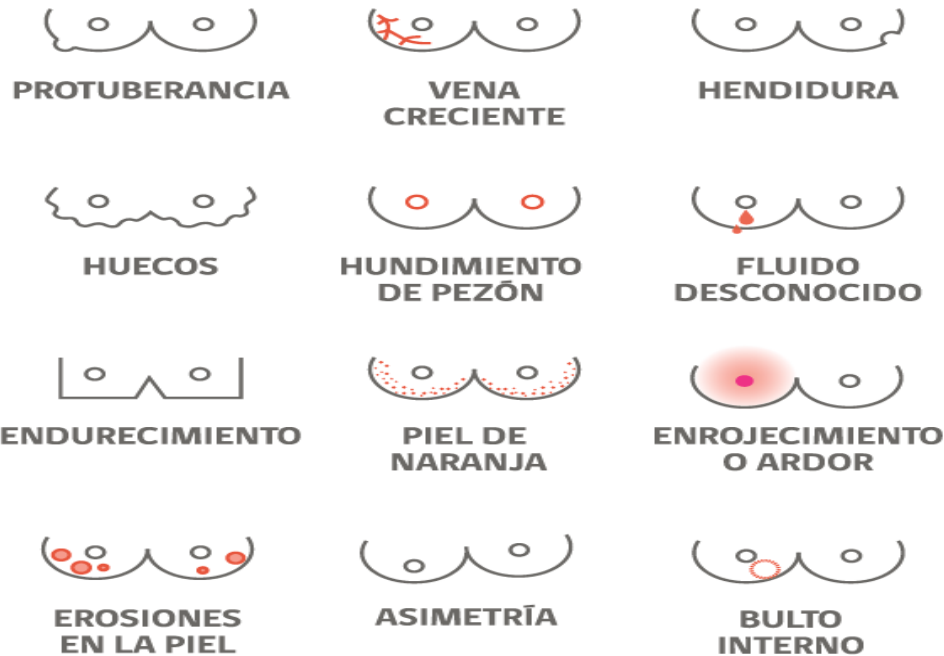4. Palpar con yema de los dedos suavemente y con movimientos rotatorios; iniciar con cuadrante externo; se inicia por el superoexterno y se continua con el Inferoexterno.
5. Solicitar al examinado que coloque el brazo en abducción y el antebrazo flexionado, sobre abdomen, del lado a examinar.
6. Palpar suavemente con yema de dedos, con movimientos rotatorios los cuadrantes externos; se continua el examen por el cuadrante Inferoexterno y Superointerno.
7. Realizar palpación superficial y profunda.
8. Colocar la mano abierta sobre mama y palpar con movimientos rotatorios.
9. Exprimir pezón, haciendo presión sobre aréola y observar presencia de secreciones.

	FUNDACIÓN UNIVERSITARIA UNISANGIL FACULTAD DE CIENCIAS DE LA EDUCACIÓN Y DE LA SALUD PROGRAMA DE ENFERMERÍA	Página 8 de 14
	GUIAS VALORACIÓN DEL ESTADO DE LA SALUD	VERSIÓN: 01



10. Repetir pasos en mama contraria.
11. El examen de axilas se hace en posición acostada y sentada.
12. La inspección axilar se realiza al finalizar la inspección de mamas.
13. Para palpar las axilas, se pide a la examinada que flexione un brazo y antebrazo del lado que se va a examinar y el examinador los sostiene en su antebrazo correspondiente al de la examinada.
14. Con la mano contraria y la yema de los dedos, palpar en forma superficial y profunda la región axilar.
15. Al realizar la palpación profunda de la axila, es necesario presionar sobre el tórax y poner especial cuidado al palpar el hueco axilar, región posterior, anterolateral y medial.
16. Repetir el procedimiento con la otra axila.
17. Palpar la región supraclavicular e infraclavicular de ambos lados.
18. En caso de duda de un hallazgo, hay que repetir la palpación en forma más cuidadosa y realizarla también en posición sentada.
19. Describir en forma oral y escrita los hallazgos normales y anormales encontrados en la palpación de mamas.
20. Enseñar a la persona la técnica de autoexamen de mamas.

	FUNDACIÓN UNIVERSITARIA UNISANGIL FACULTAD DE CIENCIAS DE LA EDUCACIÓN Y DE LA SALUD PROGRAMA DE ENFERMERÍA	Página 9 de 14
	GUIAS VALORACIÓN DEL ESTADO DE LA SALUD	VERSIÓN: 01



<http://www.gob.cl/2015/10/19/recomendaciones-de-salud-en-la-8va-semana-de-lucha-contra-el-cancer/>

EJEMPLO REGISTRO DE ENFERMERÍA:

Mamas simétricas, flácidas tipo III, sin lesiones en piel,aréola híper pigmentada, no hay secreciones, pezón centrado, evertido e íntegro; temperatura conservada; no hay masas si dolor a la palpación en glándula mamaria, en región axilar y supra e infla clavicular.

BIBLIOGRAFIA:

Martínez, Esneda y Lerma, Julia. Valoración del estado de la salud. 1ª Ed. Copyright. Washington: 2003. Pág. 248-256.

Docterman, J., & Jones, D (Eds.). (2003). Unifying Nursing languages: the harmonization of NANDA, NIC, and NOC. Washington, DC: American Nurses Association.

	FUNDACIÓN UNIVERSITARIA UNISANGIL FACULTAD DE CIENCIAS DE LA EDUCACIÓN Y DE LA SALUD PROGRAMA DE ENFERMERÍA	Página 10 de 14
	GUIAS VALORACIÓN DEL ESTADO DE LA SALUD	VERSIÓN: 01

Anónimo. Pasos de autoexamen de mamas. Disponible en: <http://saludentretodos.files.wordpress.com/2009/03/lado-b.jpg>. [Consultado el 15 de mayo de 2010].

Anónimo. Examen físico de mamas. Enfermería básica – 2006. Disponible en: <http://www.feoc.ugto.mx/super/obtenga/F0022.ppt>. [Consultado el 15 de mayo de 2010].

Elaborado por: Jenny C. Araque Castillo Estudiantes de gerencia en los servicios de salud I. 2010-1.	Actualizado por: Tania Melisa Arguello Estudiante de cuidado en los servicios de salud I	Aprobado: Catalina Franco Villegas Directora Programa Enfermería
Revisado por: Enf. Eulalia Medina Díaz. Directora del programa de Enfermería. UNISANGIL. Enf. Alejandra Ortega Docente enfermería UNISANGIL	Revisado por: Beatriz Elena Sánchez Oliveros Docente Asesora Coordinadora de Practicas	P.E. Versión 04
Actualizado por Laura M. Pérez Vesga Eliana Mancilla López Estudiante de cuidado en los servicios de salud I-II	Revisado por Graciela Olarte Rueda Docente Asesora	

	FUNDACIÓN UNIVERSITARIA UNISANGIL FACULTAD DE CIENCIAS DE LA EDUCACIÓN Y DE LA SALUD PROGRAMA DE ENFERMERÍA	Página 11 de 14
	GUIAS VALORACIÓN DEL ESTADO DE LA SALUD	VERSIÓN: 01

LISTA DE CHEQUEO PARA LA GUÍA DE EXAMEN FISICO DE VALORACION DE ENFERMERIA No. 11: MAMAS

OBJETIVO: Confirmar que el estudiante de enfermería de UNISANGIL con apoyo del presente material realice correctamente la valoración de enfermería correspondiente al examen físico de mamas, basados en la justificación científica que soporta el dominio de nutrición según taxonomía NANDA.

DEFINICIÓN: Las mamas constituyen un órgano par situado en la pared torácica anterior, superficialmente sobre los músculos pectoral mayor y serrato. En las mujeres se extiende desde la segunda o tercera costilla hasta la sexta o séptima y desde el borde esternal hacia la línea media axilar.

LA VALORACIÓN: la exploración de las mamas se realiza mediante la inspección y la palpación. Es importante realizar este examen en forma consistente para formar un hábito, especialmente en las mujeres, como parte de su contribución a las actividades de auto cuidado.

En el listado de parámetros presentado a continuación, señale con un “SÍ” cuando el estudiante realiza totalmente y sin dificultad lo descrito en cada paso y con “NO” cuando olvida total o parcialmente lo descrito, lo realiza con dificultad o necesita ayuda.

PARAMETROS		SI	NO
PRECAUCIONES:			
<ul style="list-style-type: none"> ■ Proporcionar privacidad, con el fin de lograr colaboración en el examen y disminuir la tensión. ■ Procurar que el examinado esté en posición adecuada (sentado-acostado), con el fin de facilitar el examen y una buena relajación. ■ Garantizar la calidad del examen; la persona debe tener el tórax descubierto y en un lugar donde se práctica es indispensable disponer de iluminación adecuada. ■ Evitar comentarios imprudentes que avergüencen a la persona ■ Explica el procedimiento a la persona. 			
1.	Realiza la preparación de material		
2.	Ubica la persona en posición cómoda		
INSPECCIÓN			
3.	Descubrir el tórax anterior.		
4.	Colocar al examinado en posición sentado.		
5.	Pedirle al examinado que eleve las manos, las coloque en la cintura, les entrelace adelante, haga presión y flexione el tórax.		
6.	En cada una de estas posiciones hay que observar: mama, areola y pezón.		
7.	Dividir cada una de las mamas imaginariamente en 4 cuadrantes.		
8.	Iniciar la observación por el cuadrante superior externo, continuar con el inferior externo y terminar con el superior interno. e inferior interno		
9.	Observa y valora la glándula mamaria y tiene en cuenta: <ul style="list-style-type: none"> ■ Tamaño ■ Número ■ Simetría ■ Estado de la superficie ■ Tono muscular 		

	FUNDACIÓN UNIVERSITARIA UNISANGIL FACULTAD DE CIENCIAS DE LA EDUCACIÓN Y DE LA SALUD PROGRAMA DE ENFERMERÍA	Página 13 de 14
	GUIAS VALORACIÓN DEL ESTADO DE LA SALUD	VERSIÓN: 01

	<ul style="list-style-type: none"> ■ Tipo de mama: I, II, III, IV 		
10.	Observa y valora la areola <ul style="list-style-type: none"> ■ Forma ■ Estado de superficie: incluye integridad, regularidad de los bordes, tubérculos de Montgomery, pigmentación de la areola primaria y secundaria, lesiones, presencia de secreciones y sus características. 		
11.	Observa y valora el pezón: <ul style="list-style-type: none"> ■ Forma ■ Localización ■ Características de la superficie: integridad, lesiones, presencia de secreciones y sus características 		
PALPACIÓN			
12.	Divide la mama imaginariamente en cuatro cuadrantes.		
13.	Con la examinada en decúbito supino, solicita que coloque la mano del lado que se va a examinar debajo de la nuca.		
14.	Coloca una almohada pequeña debajo del hombro, del lado que se va a examinar, para elevarlo ligeramente.		
15.	Palpa con la yema de los dedos suavemente y con movimientos rotatorios los cuadrantes externos; se inicia por el superior externo y se continúa con el inferior externo.		
16.	Solicita a la examinada que coloque el brazo en abducción y el antebrazo flexionado, sobre el abdomen del lado que se va a examinar.		
17.	Palpa con la yema de los dedos suavemente, con movimientos rotatorios los cuadrantes externos; se continúa el examen por el cuadrante inferior interno y superior interno.		
18.	Realiza la palpación en forma superficial y profunda.		
19.	Coloca la mano abierta sobre la mama y palpar con movimientos rotatorios.		

	FUNDACIÓN UNIVERSITARIA UNISANGIL FACULTAD DE CIENCIAS DE LA EDUCACIÓN Y DE LA SALUD PROGRAMA DE ENFERMERÍA	Página 14 de 14
	GUIAS VALORACIÓN DEL ESTADO DE LA SALUD	VERSIÓN: 01

20.	Realiza la expresión del pezón, haciendo presión sobre la areola primaria y observar la presencia de secreción.		
21.	Repite los pasos enunciados con la mama contraria.		
22.	El examen de axilas lo hace en posición acostada y sentada.		
23.	Inspección axilar la realiza al finalizar la inspección de mamas.		
24.	Para palpar las axilas, le pide a la examinada que flexione el brazo y antebrazo del lado que se va a examinar y el examinador los sostiene en su antebrazo correspondiente al de la examinada.		
25.	Con la mano contraria y la yema de los dedos, palpa en forma superficial y profunda la región axilar.		
26.	Al realizar la palpación profunda de la axila, presiona sobre el tórax y pone especial cuidado al palpar el hueco axilar, región posterior, antero lateral y medial.		
27.	Repite el procedimiento con la otra axila.		
28.	Palpa la región supraclavicular e infra clavicular de ambos lados.		
29.	Describe en forma oral y escrita los hallazgos normales y anormales encontrados en la palpación de mamas.		
30.	Enseñar a la examinada la técnica de auto examen de mamas.		

OBSERVACIONES:

FIRMA DE ESTUDIANTE:

FIRMA DE DOCENTE EVALUADOR: